多時相X線CT像の時相間濃度特徴に基づく肝臓がん検出

脇田　悠樹[†]　林　雄一郎[†]　目加田慶人[††]　井手　一郎[†]　村瀬　洋[†]

† 名古屋大学大学院 情報科学研究科
〒 464-8603 愛知県名古屋市千種区不老町
†† 中京大学 生命システム工学部
〒 470-0393 愛知県豊田市貝津町床立 101
E-mail: ††y-mekada@life.chukyo-u.ac.jp

あらまし　本稿では，多時相 X 線 CT 像からの肝臓がん検出手法を提案する．肝臓の診断では，通常の診断の CT 像に加えて，造影剤注入後の撮影時間が異なる 3 つの画像（早期相，門脈相，晩期相）を用いる．特に，早期相と晩期相の画像は，がんがはっきりと造影されることから，肝臓がん診断の重要な診断画像である．そこで，提案手法では早期相と晩期相の 2 画像の濃度特徴を利用して検出を行う．最初に晩期相から周囲より濃度の低い領域を可変近傍型差分処理で候補領域を抽出し，早期相と晩期相の濃度変化情報を合わせることで，拾い過ぎ領域の削減を行う．本手法を多時相 X 線 CT 像 21 例に対して適用した結果，肝臓がんの検出率 100 %のときに拾いすぎ領域は症例あたり 0.3 個であった．

キーワード　多次元画像，非剛体レジストレーション，肝臓がん，ダイナミック CT 画像

Detection of Liver Cancer based on a Temporal Density Feature from Dynamic X-ray CT Images

Yuki WAKIDA[†], Yuichiro HAYASHI[†], Yoshito MEKADA[††], Ichiro IDE[†], and Hiroshi MURASE[†]

† Graduate School of Information Science, Nagoya University
Furo-cho, Chikusa-ku, Nagoya, Aichi 464-8603
†† School of Life Sciences and Technology, Chukyo University
101 Tokodachi Kaizu-cho, Toyota, Aichi 470-0393
E-mail: ††y-mekada@life.chukyo-u.ac.jp

Abstract　In this paper, we propose a method for detecting liver cancer from dynamic X-ray CT images. In the diagnosis of a liver, a medical doctor examines dynamic CT images. Dynamic CT images consist of three images namely early phase, portal phase, and late phase, which are taken sequentially within a few minutes. Since the early and late phase images are important for diagnosing liver cancer, our method refers to both of them for detecting suspicious regions and eliminating false positives. At first, the proposed method extracts liver cancer candidates by applying an adaptive neighbor type difference filter from the late phase image. Most of the false positive regions are eliminated by temporal density change feature using both early and late phase images. We applied the proposed method to 21 dynamic CT images. The result showed that sensitivity was 100% and false positives were 0.3 per case in average.

Key words　Multi-dimensional image, Non-rigid registration, Liver cancer, Dynamic CT images

1. はじめに

がんの早期発見の手段として，超音波や X 線 CT，MRI などの画像診断の果たす役割は非常に大きい．特に X 線 CT は，他の画像診断に比べ検査費や検査所要時間，画像の質などの面において実用的な検査方法であるため，現行における主要な検査手段となっている．肝臓の診断においても，X 線 CT が用いられているが，通常の撮影方法では，がんの有無や個数，形状などについて明確な所見を得ることが難しいため，造影剤による血管造影と X 線 CT を組み合わせたダイナミック CT と呼

ばれる撮影方法が広く利用されている [1].

ダイナミック CT は，造影剤を注入後，造影剤が動脈，門脈を通じて肝臓に流れ，肝臓全体に浸透するまでの数分間に経時的に 3 つの時相画像 (早期相，門脈相，晩期相) を撮影する [1], [2]. 複数の時相画像の経時的変化を比較読影する必要があるため，患者一人あたりに要する読影量は通常の撮影の数倍に膨れ上がることとなる．さらに，CT 装置の高精度化に伴い，一度に撮影されるデータ量が激増しているため，読影負担は深刻な問題となっている．このような状況下で，医師が短時間に肝臓がんを見落とすことなく診断できる環境の整備が早急に必要とされ，計算機支援診断 (CAD:Computer Aided Diagnosis) システムの開発に対する要望が高まっている．そこで，本稿では肝臓を対象とした CAD システムの開発を目指し，ダイナミック CT から肝臓がんを検出する手法を提案する．

これまでにも，ダイナミック CT から肝臓がんを抽出する研究が行われている [4]〜[7]．これらの研究はいずれも，各時相画像上で造影特徴を利用して個別にがん候補領域を検出した後，がん候補領域の CT 値や形状特性など複数の特徴量を利用して拾い過ぎ領域を削減している．しかし，拾い過ぎ領域の削減に使用する特徴量の計測は，いずれも各時相画像上で独立に行ったものであり，造影パターンをもとに複数の時相間の濃度変化情報を利用した特徴の定量化は行われていなかった．また，文献 [8] では，非造影画像も含めた 4 つの時相画像に対して人手

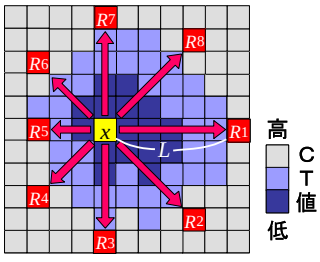

図 3　低濃度画素検出の概念図 (2 次元の場合)

域を抽出し，次に境界補正によりがん領域を精細抽出する．

3.1.1　初期候補領域の検出

先にも述べたように，肝臓がん領域と周囲の濃度差は少なく，さらに造影剤の肝臓内密度も一様とはならないため，単一のしきい値のみですべての肝臓がんを抽出することは難しい．そこでまず，文献 [10] のラディアルリーチフィルタ (RRF: Radial Reach Filter) のアイデアを応用した以下の手順により，周囲よりも相対的に CT 値の低い画素を検出する．

以下では，入力晩期相画像を f，出力画像を g，画素 p での濃度値を $f(p)$ とし，すべての肝臓領域内の画素 x に対して以下の処理を施す．

1. 注目画素 x の 26 近傍方向を探索方向として設定する．
2. すべての探索方向 $i(i = 1, ..., 26)$ に対して，次の条件のいずれかを満たす x に最も近い画素 s を求める．
   (条件 2.1)　探索画素 s が $f(s) - f(x) > T_1$ を満たす
   (条件 2.2)　s が肝臓領域外となる
   (条件 2.3)　x と s の距離 L が L_{max} を越える
   このうち，条件 2.1 と 2.2 を満たす探索画素をリーチ点 R_i と呼ぶ (図 3)．条件 2.3 の判定で探索終了した場合はリーチ点とみなさないことに注意する．
3. 以下の条件をすべて満たす場合，$g(x) = 1$，それ以外の場合は $g(x) = 0$ とする．
   (条件 3.1)　すべての探索方向でリーチ点が存在．
   (条件 3.2)　肝臓領域外に存在するリーチ点の数がしきい値 T_2 以下である．
   (条件 3.3)　x と同一直線上にある 2 つのリーチ点の内，少なくとも一方が肝臓領域外ではない．

この処理の基本アイデアは，注目画素から 26 近傍方向の各方向に画素を探索していき，条件 2.1 の注目画素との CT 値差が T_1 以上となる画素であるリーチ点が，全方向で見つかるかどうかを調べることにある．全方向でリーチ点が見つかった場合，周囲より CT 値が T_1 以上低い画素であると考えることができる．なお，肝臓がんが肝臓境界に接している場合を考慮し，探索画素が肝臓領域外に出た画素 (条件 2.2) もリーチ点に加える．ただし，肝臓領域外に出た場合については条件 3.2 と 3.3 において一定の制約を課すことで，拾い過ぎを抑制する．

3.1.2　境界補正

初期候補領域検出処理では，周囲との濃度差の大きいがんの一部分（主にがん中心部）しか抽出されないため，境界を補正することで精細に抽出する．がん境界の濃度勾配は，肝臓内の造影むらや血管などの勾配との差がなく，がん領域周辺の造影むらや血管などにより，領域境界を完全に特定するのが困難であることが多い．ところで，文献 [10] では，リーチ点はエッジ部分に集中しやすい特性を持つ．3.1.1 での肝臓がんの検出も同様の特性を持っており，がんの初期候補領域内の各画素におけるリーチ点は，そのがんの境界付近に多く分布する傾向にある（図 4）．ただし，一つの画素に対して 26 個のリーチ点しかないため，リーチ点の分布が完全に境界線を網羅していないことも多い．そこで本手法では，Region forming from partial borders アルゴリズム [11] を参考に，リーチ点の分布が境界を部分的に網羅していることを利用し，その部分的境界から確率的に領域を構築する．以下に処理の内容を示す．



(a) 原画像　(b) 初期候補領域　(c) リーチ点の分布

図 4　境界補正

1. 画像中の各画素に対して，リーチ点として選択された回数を求める．
2. 初期候補領域内の各画素 x において，26 近傍の各方向に対して，最もリーチ点と選択された回数の多い画素と x の間の画素をマークする．
3. 画像中の各画素に対し，その画素がマークされた回数と，マークされた時の注目画素からのリーチ点の方向の内訳 (1〜26) を調べる．$b(x)$ を画素 x のマーク回数とする．ただし，マークされたときの探索方向が 1 種類の場合には $b(x) = 0$ とする．
4. 重み付け関数 $B(x)$ を次のように定義し，初期領域内の各画素に対し $B(x)$ を求める．

$$
\begin{aligned}
B(x) &= 0.0 \quad for \;\; b(x) = 0 \\
&= \frac{1}{27} \fallingdotseq 0.037 \;\; for \;\; b(x) = 1 \\
&= \frac{2}{27} \fallingdotseq 0.074 \;\; for \;\; b(x) = 2 \\
&= \frac{5}{27} \fallingdotseq 0.185 \;\; for \;\; b(x) = 3 \\
&= \frac{10}{27} \fallingdotseq 0.37 \;\; for \;\; b(x) > 3
\end{aligned}
$$

5. 各画素に対し，$3 \times 3 \times 3$ 近傍内画素における重み付け関数の値の中央値 $B_m(x)$ を求める．
6. 各画素に対し，$3 \times 3 \times 3$ 近傍内画素における B_m の総和を求め，その値が 1.0 以上の場合，その画素を候補領域の画素とし，それ以外の場合は背景画素とする．

3.2　早期相と晩期相の画像間位置合わせ

肝臓は軟組織であり，姿勢や呼吸により位置や形状が変化しやすい．特に，ダイナミック CT は数 10 秒から数分の時間間隔をおき，3 回に分けて CT 撮影を行い，全撮影には 1 分以上

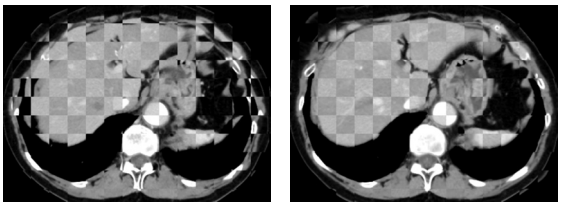

(a) 入力画像間の変形が少ない例

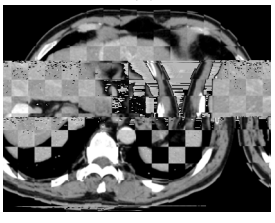

(b) 入力画像間の変形が大きい例

図 5　早期相・晩期相間の画像レジストレーション例．(左) 変形前, (右) 変形後

の時間を要するため，各時相間の肝臓形状や位置は変化する．前述した肝臓がん特有の時相間の濃度変化を正確に解析するためには，時相間の位置の対応付けが必要となる．そこで次の処理の前に，位置ずれの補正として，文献 [12] の B-Spline に基づく Free-Form-Deformation と正規化相互情報量を類似度に用いた非剛体レジストレーションを用い，晩期相画像を基準に早期相画像の変形を行う．図 5(a) は 2 画像間の姿勢や臓器変形が少ない例，同図 (b) は 1 例のみ存在した変形が大きかった例に対して，早期相と晩期相の画像を重ね合わせたものとレジストレーションを行った後に同様に重ね合わせたものである．市松模様状に見える領域の輝度が高いほうが晩期相に対応する領域である．この図より，殆どの症例では十分な精度で位置あわせができていることがわかる．同図 (b) においても，肝臓と脾臓の背中側 (画像の下部) を除き十分な精度で位置合わせが実現されていることが分かる．

3.3　時相間濃度変化情報からの拾いすぎ削減

肝臓がん領域は，周辺正常組織と比べて早期相では CT 値が高いが，晩期相では CT 値が低くなるというパターンを有する．3.1 の処理後に存在する拾い過ぎ領域は，この時相間の濃度変化情報を利用して削減する．まず，(1) 候補領域周辺の正常組織を含めた関心領域 (ROI: Region of Interest) を設定した後，(2)ROI 内の早期相と晩期相の 2 次元濃度値ヒストグラムを作成し，(3)ROI 内の正常組織の濃度値の分布を推定する．そして，(4) 候補領域内の濃度値とその周辺の正常組織の濃度値関係を調べ，その濃度情報より拾いすぎ領域を削除する．

3.3.1　ROI の設定

各候補領域において，候補領域を中心として周囲の正常組織が十分含まれるような大きさの ROI を設定する．まず，候補領域の外接直方体を求め，外接直方体の体積が候補領域の体積の 20 倍を超えるまで拡大する．拡大された領域を候補領域の ROI とする．ただし，外接直方体の体積の計算には肝臓外の領域を含めない．

3.3.2　ROI 内の 2 次元濃度値ヒストグラムの生成

晩期相画像とレジストレーションにより位置合わせした早期相画像を用いて，早期相の CT 値，晩期相の CT 値をそれぞれ x，y 軸に持つ ROI 内の 2 次元濃度値ヒストグラムを生成する．生成したヒストグラムは図 6 のように正常組織の CT 値に対応する部分にピークが表れる．

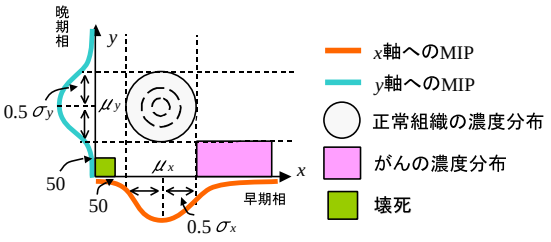

図 6　早期相・晩期相の 2 次元 CT 値ヒストグラム

3.3.3　正常組織の濃度値分布の推定

得られた 2 次元 CT 値ヒストグラムから，それぞれの軸に対し最大値投影 (MIP: Maximum Intensity Projection) を行う．各 MIP に対し，平均値 μ_x，μ_y と分散 σ_x，σ_y を求める．そして，各候補領域での早期相と晩期相の正常組織の CT 値の範囲をそれぞれ，$[\mu_x - 0.5 \times \sigma_x, \mu_x + 0.5 \times \sigma_x]$，$[\mu_y - 0.5 \times \sigma_y, \mu_y + 0.5 \times \sigma_y]$ とする．

3.3.4　拾いすぎ領域削減

肝臓がんの濃度特徴は，早期相では周辺正常組織より CT 値が高く，晩期相では低いことから，候補領域内に肝臓がんがある場合，早期相では推定した正常組織の濃度値分布の上限 $\mu_x + 0.5 \times \sigma_x$[H.U.](注1) より高く，晩期相では推定した正常組織の濃度値分布の下限 $\mu_y - 0.5 \times \sigma_y$[H.U.] より低い個所に多く分布する．そこで，この条件を満たす候補領域中の画素数 H を求め，候補領域内の全画素数 S に対する割合を調べ，次式で定義する ROI 内体積比が T_3 未満のものを拾いすぎ領域として削減する．

$$\frac{H}{S - C} \times 100$$

ただし，C は，候補領域に存在する壊死部分の画素数である．壊死とは，血管が閉塞し細胞が死んでしまった部位 (図 7) であり，造影剤が浸透しないため各時相画像中で CT 値が [50H.U.] 以下 (正常組織よりも低い) である．壊死は肝臓がん内に存在することがあり，肝臓がん領域内に含まれる壊死部の割合が大きい場合，相対的に造影のある部位が少なくなり，拾いすぎ領域判定に悪影響を及ぼす．そのため，早期相，晩期相でともに 50H.U. 以下となる候補領域中の画素を，拾いすぎ領域削減の判定に用いる候補領域内の画素数からあらかじめ除外している．

4.　実　　験

本手法をコンピュータ支援画像診断学会より配布されている多時相腹部 X 線 CT 像 [13] 21 例（4 列マルチスライス CT: 19 例，16 列マルチスライス CT: 2 例）の早期相 CT 像及び晩期相 CT 像の計 42 画像に適用した．実験で使用した症例に含ま

(注1)：各画素の濃度値 (CT 値) はそこでの X 線吸収係数を表し，その単位は Hounsfield Unit(H.U.) で表される．CT 値は水を 0，空気を-1000，骨を 1000 としたときの相対値である．

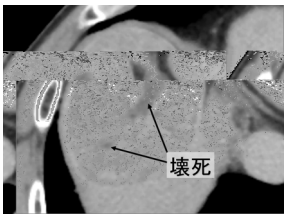

早期相 CT 像　　晩期相 CT 像

図 7　肝臓がん内に存在する壊死部

表 1　肝臓がんの個数別症例数

肝臓がん個数	0	1	2	3
症例数	4	11	3	1

表 2　画 像 仕 様

画素数	512 × 512
スライス枚数	161〜464
画素サイズ [mm]	0.546〜0.625
再構成間隔 [mm]	0.5〜1.0
スライス厚 [mm]	1.0〜2.0

表 3　拾い過ぎ領域の内訳

	候補領域検出時	拾い過ぎ削減後
肝臓境界	34	6
嚢胞	6	0
造影むら	17	1
良性腫瘍	1	0
合計	58	7

れる肝臓がんの個数は 0 個から 3 個であり (表 1)，これは医師が指摘したものである．また，画像の仕様を表 2 に示す．実験に使用したしきい値パラメータは実験的ではあるが $T_1 = 15$, $T_2 = 13$, $T_3 = 16$ とした．T_1 は晩期相における腫瘍中心と正常組織との濃度差から，T_2 は腫瘍領域が肝臓領域外に接しているのは高々半分以下という前提から，T_3 はすべての病変を検出できるようにそれぞれ設定した．

5.　結果と考察

肝臓がんの検出率が 100%の時に拾いすぎ領域数は症例あたり 0.33 個（初期候補では 2.76 個）と非常に良好であった．図 5(b) の症例においても，2 箇所あった病変領域はレジストレーション後にずれの少ない部位に存在し，これらは正しく検出できていた．全症例に対する拾い過ぎ領域の個数とその内訳を表 3 に示す．早期相と晩期相の時相間濃度情報を用いて拾いすぎ削減を行うことにより，初期候補の時点から病変の見落としなく拾いすぎを 9 割近く削減できた．

検出率を 100%とした時の 1 症例あたりの拾いすぎ領域数で比較すると，文献 [7] は 0.53 個，文献 [8] は，0.71 個であり，提案手法の有効性が認められる．なお，症例が追加されるなど実験条件は異なるが，これらは共通のデータベースを利用している．以下，提案手法の病変検出精度と検出された病変領域の正確さに関して考察する．

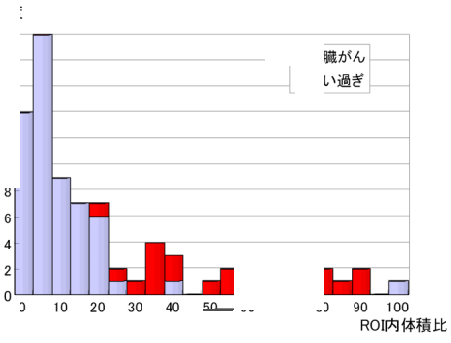

図 8　領域ごとの特徴量分布



晩期相　　早期相

図 9　位置ずれにより血管を肝臓がんと判定した例

5.1　拾いすぎ削減処理の効果

ROI 内体積比を肝臓がんと拾い過ぎ領域別に積み上げヒストグラムとして図 5.1 に示す．肝臓がんの ROI 内体積比は，最大で 85.4，最小が 16.0，平均が 52.2 であった．

肝臓がん領域で ROI 内体積比が最小 (=16.0) であった症例は 5.2 で考察する肝臓全体に嚢胞が多い症例であり，がん領域境界が十分に検出できないものであった．手入力で正解がん領域を作成し，本手法を適用した場合でもこの値は 18.3 であり，その平均 52.2 にははるか及ばず，領域抽出の精度が向上しても拾い過ぎの大幅な削減は望めない．一方，拾い過ぎ領域で ROI 内体積比が 20 以上となるような例は，図 9 のように，早期相において領域中に多くの血管を含む領域であり，血管を肝臓がんであると判定してしまっていた．これは，レジストレーション結果において肝臓内組織の位置合わせが十分でなかったことが原因である．さらに，ROI 内体積比が 20 未満の拾い過ぎ領域においても位置ずれにより早期相の領域中に血管が含まれる例が多くあることから，時相間の濃度情報を利用した拾い過ぎ領域削減については，肝臓がん領域の抽出精度よりも，レジストレーション精度を向上させることが重要となる．位置合わせに利用した非剛体レジストレーションは，相互情報量を利用しているため全体的な形状はうまく一致するが，局所的な肝臓内の組織においてはどうしてもずれが生じてしまう．肝臓内の組織における微細な位置ずれに対応するために，さらに局所的な位置合わせを組み合わせるなどの工夫が必要であろう．

5.2　肝臓がん領域の抽出精度

晩期相における境界補正後の候補領域の抽出精度を目視評価にておこなった (表 4)．今回用いた症例は，正確な病変領域は与えられておらず，医師が確認した病変の外接直方体に関する

表 4　抽出した肝臓がん領域の精度評価

目視上良好	未抽出		過抽出	
	30 %未満	30 %以上	30 %未満	30 %以上
13	5	3	1	0

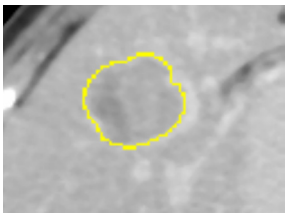

図 10　目視上良好



図 11　30 %未満の未抽出

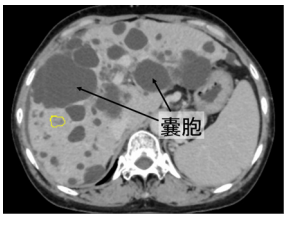

30 %以上の未抽出

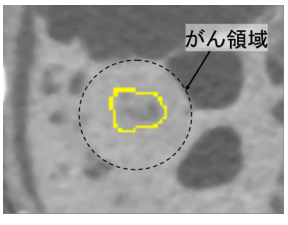

30 %以上の未抽出（拡大）

図 12　30 %以上の未抽出

情報を基に，晩期相画像のみを用い，正解がん領域と対比して抽出領域が，i) 良好 (過抽出，未抽出がともに 5 %未満)，ii)30 %未満の未抽出，iii)30 %以上の未抽出，iv)30 %未満の過抽出，v)30 %以上の過抽出の 5 段階を目安に分けた．良好と判定された 13 個は，造影むらがなく周囲との CT 値差が比較的大きく境界がしっかりと造影されているものであった (図 10)．30 %未満の未抽出があったのは，肝臓がんの領域内部に造影むらがある場合であった (図 11)．造影剤が抜けきれていない CT 値の高い部分が肝臓がん領域内にあった場合，リーチ点の多くがその部分に多く集中してしまい，正しい領域境界に分布しないことが原因であった．30 %以上の未抽出があったものは，30 %未満の未抽出の原因と同様の理由に加え，肝臓領域の大半が嚢胞で占められた症例であった (図 13)．この例での肝臓がんは，嚢胞と接触しているうえに，正常組織との CT 値差が非常に低く濃度差のある中心部以外は抽出できなかった．30 %未満の過抽出が見られた例は，肝臓境界付近の小さな隙間が肝臓がんと接触しており，その部分が結合してしまっていた (図 12)．

抽出精度の総合的評価として，30 %未満の過抽出と未抽出も許容すれば，本手法による抽出結果は良好といえる．抽出精度の低下要因の多くは未抽出にあり，本手法が肝臓がん領域内における造影むらの存在を考慮していないことがその原因である．このため，今後はこの造影むらを加味した領域抽出手法を考えていくことが，抽出精度改善の一番の課題であるといえる．

6. む す び

本稿では，晩期相における造影特徴を利用した肝臓がん領域の抽出と，さらに非剛体レジストレーションに基づく早期相と晩期相の位置あわせと 2 画像の濃度分布解析を行い，がんの造影変化特徴を定量化することで，拾い過ぎの削減を行った．本

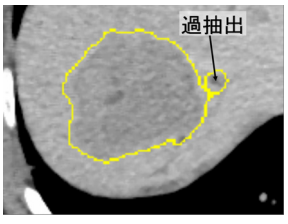

図 13　30 %未満の過抽出

手法を多時相 X 線 CT 像 21 例に対して適用した結果，肝臓がんの検出率は 100%の時に拾いすぎ領域数は症例あたり 0.3 個 (初期候補では 2.8 個) と極めて良好であった．

今後の課題では，肝臓がん領域抽出手法の改善や，拾い過ぎ領域削減手法の改良として自動パラメータ推定手法の検討，多症例への適用があげられる．

謝辞　日頃熱心に討論して頂く村瀬研究室諸氏に感謝する．本研究の一部は，日本学術振興会科研費，21 世紀 COE プログラム，私大 HRC 助成金，および厚生労働省がん研究会助成金によった．

文　献

[1] 縄野繁, “造影フィルムが津波のように押し寄せてくる”, CADM News Letter, No.28, pp.12–13, コンピュータ支援画像診断学会, 2001.

[2] 山下康行, “わかるヘリカル CT 撮影　読影の基本からマルチスライス CT まで”, メディカル・サイエンス・インターナショナル, 2000.

[3] 林雄一郎, 出口大輔, 松岡寿典, 北坂孝幸, 森健策, 目加田慶人, 末永康仁, 長谷川純一, 鳥脇純一郎, “早期相・晩期相からの CT 値分布推定による肝臓領域抽出手法の開発”, 電子情報通信学会技術研究報告, MI2004–84, pp.19–24 2005.

[4] 桝本潤，堀雅敏，佐藤嘉伸，村上卓道，上甲剛，中村仁信，田村進一, “X 線 CT 画像からの肝腫瘤自動抽出の検討”, 電子情報通信学会論文誌, (D–II)，Vol. J83D–II, No.1 pp.219–227, 2000

[5] 石黒正輝，前田章雄，村瀬一郎，関口隆三，森山紀之，“肝 CT 造影像の経時変化に基づく類似画像検索システムの開発”，電子情報通信学会技術研究報告, MI2002-94, pp.95–100，2003.

[6] 中村潤哉，清水昭伸，小畑秀文, “多時相の 3 次元マルチスライス CT 像からの肝腫瘤の自動抽出手法の開発”, 電子情報通信学会論文誌, (D–II)，Vol. J87D–II, No.1 pp.260–270, 2004

[7] 川村隆浩，清水昭伸，小畑秀文, “2 時沿うの情報融合に基づく 3 次元 CT 像からの肝臓内病変検出支援システムの開発”, 電子情報通信学会信学技法，MI2004-75, pp.139–144，2005.

[8] S. Watanabe, Y. Mekada, J. Hasegawa and J. Toriwaki, “Liver cancer detection by using transition features obtained from multi-phase CT images”, Proceedings of SPIE, Vol.5747, pp.783–789, 2005.

[9] 縄野繁, “3 次元腹部 CT 像の画像処理コンテスト”, CADM News Letter, No.31, pp.8–10, 2001.

[10] 佐藤雄隆，金子俊一，丹羽義典，山本和彦, “Radial Reach Filter(RRF) によるロバストな物体検出”, 電子情報通信学会論文誌, D–II, Vol. J86D–　, No.5, pp.616–624, 2003.

[11] M. Sonka, V. Hlavac, R. Boyle, “Image Processing, Analysis, and Machine Vision”, PWS Publishing, pp.174–176, 1998.

[12] D. Rueckert, L. I. Sonoda, C. Hayes, D. L. G. Hill, M. O. Leach, and D. J. Hawkes, “Nonrigid Registration Using Free-Form Deformations: Application to Breast MR Images”, IEEE Trans. Medical Imaging, Vol.18, No.8, pp.712–721, 1999.

[13] コンピュータ支援画像診断学会，“3 次元腹部データベース”, http://www.tuat.ac.jp/ simizlab/CADM/database.html